Arthroskopie

Organ der Deutschsprachigen Arbeitsgemeinschaft für Arthroskopie

Band 9 Heft 6 1996

A 21061

Originalien

U. Liljenqvist, J. Steinbeck, H. Halm, M. Schröder, J. Jerosch
Thorakoskopischer Zugang zur Brustwirbelsäule 267

J. Carls, D. Kohn
Arthroskopische Therapie der eitrigen Koxitis 274

F. Landsiedl
Transversaler posteriorer Zugang zum Kniegelenk 278

O. Rühmann, D. Kohn, A. Sander-Beuermann
Läsionen des N. saphenus durch arthroskopische mediale Meniskusnaht und ihre Vermeidung 281

A. Gassen, W. Klein
Arthroskopische Arthrolyse der postoperativen Kniearthrofibrose. Indikation, Technik, Nachuntersuchungsergebnisse 285

Th. Müllner, R. Kdolsky, O. Kwasny, R. Schabus, V. Vécsei
Zyklopssyndrom. Existiert es? 291

P. Povacz, H. Resch
Indikation und Technik der arthroskopischen Resektion des lateralen Klavikulaendes 297

Fallbeschreibungen

H. Wuschech, M. Lübke, M. Bereuter
Technik der Einbringung des Seligson-Nagels bei suprakondylären Oberschenkelfrakturen unter arthroskopischer Assistenz am Beispiel erläutert 300

M. Gabel, H.-W. Springorum, W. Romen
Angiomyom nach vorderer Kreuzbandruptur. Seltenes Beispiel eines Zyklopstumors und ungewöhnliche Lokalisation eines Angiomyoms 303

A. Wilcke, F.-W. Hagena
Biterminale vordere Kreuzbandläsion im Kindesalter 306

H. Haas
Lateraler Scheibenmeniskus mit Zystenbildung im Vorderhornbereich 311

U. Haasis
Persistierende Kniegelenkbeschwerden nach unvollständiger Resektion eines lateralen Scheibenmeniskus 314

Abstracta arthroscopica

Zusammengestellt von K. B. Brülhart 316

Leserbrief 273

Kongreßkalender 318

AGA-Mitteilungen 6/1996

Inhalt Band 9, 1996

ARTREX 9(6) 267–320 (1996) Dezember 1996
Gedruckt auf säurefreiem Papier

Springer

Arthroskopie (1996) 9:314–315 © Springer-Verlag 1996

Persistierende Kniegelenkbeschwerden nach unvollständiger Resektion eines lateralen Scheibenmeniskus

U. Haasis
Orthopädische Praxis, Albstadt

Zusammenfassung

Laterale Scheibenmenisken finden sich nach Angaben verschiedener Autoren mit einer Häufigkeit von 0,4–16% [1]. Gelegentlich finden sich auch Berichte über eine Koinzidenz mit lateralen Meniskusganglien [2, 5, 7], für deren Entstehung eine degenerative Veränderung des betreffenden Meniskus verantwortlich gemacht wird. Die adäquate Behandlung der beschriebenen Veränderungen besteht aus heutiger Sicht in einer zentralen Teilresektion des Scheibenmeniskus sowie einer Drainage des Ganglions nach intraartikulär bzw. dessen Resektion. In dieser Arbeit wird über eine jugendliche Patientin berichtet, bei welcher ohne vorhergehende arthroskopische Diagnostik eine laterale Arthrotomie mit Ganglionextirpation und kapselnaher Teilresektion des lateralen Meniskus durchgeführt worden war. Als Ursache der persistierenden Beschwerdesymptomatik konnte 1,5 Jahre nach dem Primäreingriff arthroskopisch der verbliebene, fossanahe Anteil eines ursprünglich diskoiden Außenmeniskus festgestellt und die subtotale Außenmeniskusresektion durchgeführt werden. Die Patientin ist augenblicklich, d.h. 6 Monate nach dem Eingriff, erstmals seit Jahren ohne Belastungsschmerzen.

Fallbericht

Die 17jährige Patientin stellte sich erstmals im Oktober 1994 wegen seit insgesamt ca. 7–8 Jahren bestehenden Beschwerden am linken Kniegelenk in meiner Praxis vor. Anamnestisch ließ sich eine 1993 durchgeführte laterale Arthrotomie mit Außenmeniskusresektion und Entfernung eines lateralen Meniskusganglions in Erfahrung bringen. Aus dem daraufhin angeforderten Operationsbericht ist folgender intraoperative Befund zu entnehmen:

"...Freipräparation des kirschgroßen Ganglions, welches in der Tiefe zum Außenmeniskus führt. Dieser ist auf fast der halben Zirkumferenz von der Kapsel abgerissen und wird entfernt..."

Eine arthroskopische Diagnostik war damals offensichtlich nicht durchgeführt worden.

Postoperativ war nach Angaben der Patientin keine Linderung der vorliegenden Schmerzsymptomatik eingetreten. Beschwerden würden nach wie vor in erster Linie bei vermehrter Belastung bestehen, ein Verdrehtrauma des Gelenks sei nie eingetreten.

Bei der Erstuntersuchung ließ sich der folgende klinische Befund erheben: Keine Ergußbildung, ca. 10 cm lange, reizlose laterale Arthrotomienarbe, leichter Druckschmerz über dem medialen Kondylus und der medialen Patellafacette, leichter Patellaverschiebeschmerz und retropatellares Reiben, Zohlen-Zeichen positiv, freie Gelenkbeweglichkeit, Meniskuszeichen nicht auslösbar. Röntgenologisch bestand eine Patelladysplasie Typ Wiberg 1, ansonsten war der Befund unauffällig. Angesichts der beschriebenen Anamnese sowie des eher medial auffälligen klinischen Befunds wurde mit der Patientin unter der Verdachtsdiagnose einer Chondropathia patellae bzw. eines Plikasyndroms prinzpiell die Möglichkeit einer arthroskopischen Diagnostik und ggf. Therapie besprochen, primär aber zu einem konservativen Behandlungsversuch mit physikalischen Maßnahmen und v.a. einer krankengymnastischen Übungsbehandlung zur Kräftigung des M. vastus medialis geraten. Da sich hierunter im weiteren Verlauf keine Linderung der Beschwerden einstellte, erfolgte nach intensiver Aufklärung unter Einbeziehung der Eltern, insbesondere in Hinsicht auf postoperativ evtl. fortbestehende Beschwerden, am 7.12.1994 die ambulante Arthroskopie.

Der Eingriff erfolgte unter Allgemeinnarkose, eine Oberschenkelblutsperre wurde vorsorglich angelegt, mußte bei guten Sichtverhältnissen aber nicht geschlossen werden. Die Untersuchung des Bandapparats in Narkose ergab eine diskret vermehrte laterale Aufklappbarkeit bei ansonsten stabilen Verhältnissen. Die Arthroskopie erfolgte mittels eines anterolateralen Arthroskop- und anteromedialen Instrumentenzugangs in elektrolytfreier Spüllösung. Hierbei fand sich neben einem minimalen Knorpeldefekt an der medialen Patellafacette und einer leichtgradig aufgefaserten Plica mediopatellaris als Hauptbefund ein inkomplett resezierter lateraler Scheibenmeniskus. Das Vorderhorn stellte sich praktisch vollständig dar, im Bereich der Pars intermedia und des Hinterhorns war der Außenmeniskus kapselnah reseziert. Statt dessen kamen aber die zentralen, fossanahen Anteile des Scheibenmeniskus zur Darstellung, so daß sich das Bild eines inversen Außenmeniskus bot (Abb. 1, 2). Dieser zentrale Anteil des Scheibenmeniskus war, wie von Jeannopoulos [2] beschrieben, in seiner gesamten Länge in der Interkondylarregion angeheftet und z.T. mit dem vorderen Kreuzband verwachsen. Bei der offenen Voroperation waren offensichtlich lediglich die kapselnahen Anteile (ca. 40%) des damals wohl nicht als solchen erkannten Scheibenmeniskus entfernt worden. Über einen zusätzlichen, unmittelbar paraligamentären anteromedialen Instrumentenzugang wurde dieser Meniskus daraufhin subtotal reseziert. Die leichtgradig veränderte Plika wurde ebenfalls abgetragen.

Dr. U. Haasis, Orthopädische Praxis, Theodor-Groz-Straße 20, D-72458 Albstadt

Arthroskopie (1996) 9:314–315
© Springer-Verlag 1996

Persisting knee pain after uncompletely resected discoid lateral meniscus

U. Haasis

Summary

Discoid lateral menisci are found with a frequency of 0,4 to 16% [1]. Occasionaly, there are reports of a coincidence with cysts of the lateral meniscus [2, 5, 7], which arises by a degenerative alteration of the meniscus. The present opinion of a correct treatment of these changes is a particular resection of the discoid meniscus and a drainage of the cyst into the joint or the resection of the cyst. In the following, the case of a young female patient with a resection of a meniscus cyst and a particular resection of a discoid lateral meniscus by arthrotomy without arthroscopic diagnostic is reported. 1.5 years after the operation, a remaining, central part of a discoid meniscus was found as reason for the unchanged knee pain. 6 months after the complete arthroskopic resection, the patient was without any complaint for the first time after several years.

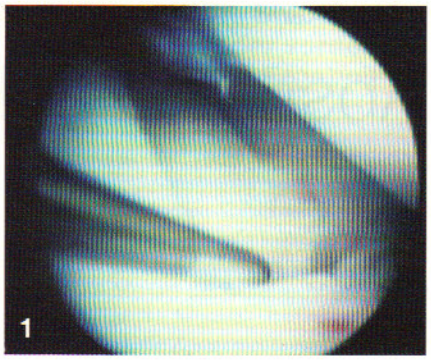

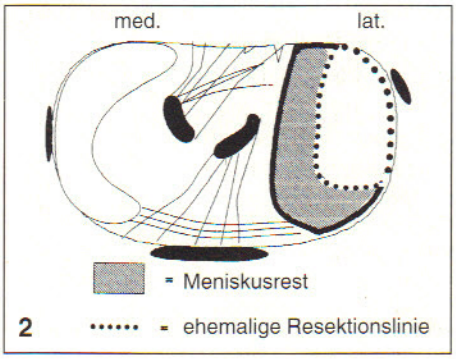

Abb. 1. Arthroskopisches Bild des lateralen Kompartments vor arthroskopischer Operation. In der linken Bildhälfte ist der Rest des Scheibenmeniskus zu erkennen, rechts unterhalb des lateralen Kondylus kommt die ehemalige Resektionszone an der lateralen Kapsel zur Darstellung

Abb. 2. Schematische Darstellung des Situs

Der postoperative Verlauf gestaltete sich mplikationslos. Die Patientin ist augenblick- h (6 Monate postoperativ) auch bei forcierter rtlicher Belastung beschwerdefrei.

iskussion

gleich die Pathogenese des Menis- sganglions nicht endgültig aufge- ärt ist, muß eine mukoide Degenera- on des betreffenden Meniskus ange- mmen werden [1, 3, 4, 6]. Derartige degenerative Veränderungen sind in aller Regel vor dem 20. Lebensjahr bei einem normalen Meniskus nicht zu erwarten [6]. Das Auftreten eines Außenmeniskusganglions bei einer zum Diagnosezeitpunkt 15jährigen Patientin sollte daher an die Möglichkeit eines diskoiden Meniskus als Ursache für die vorliegende mukoide Degeneration [2, 5, 7] denken lassen. Der arthrotomische Nachweis eines kapselnahen Meniskusrisses allein erklärt insbesondere bei fehlender Traumaanamnese das Auftreten eines Ganglions nicht. Wie der vorliegende Fall demonstriert, ist in dieser Situation die arthroskopische Diagnostik unerläßlich, da zentrale Gelenkanteile bei der Arthrotomie gelegentlich nicht vollständig einsehbar sind. Die jetzige Situation mit vollständigem Fehlen des Außenmeniskus muß sicherlich im Sinn einer präarthrotischen Deformität beurteilt werden [1, 4]. Selbst bei korrekter Diagnosestellung zum Zeitpunkt des Primäreingriffs wäre m. E. kein anderes Endergebnis erreichbar gewesen, da angesichts des Meniskusganglions und des beschriebenen Einrisses von einer randständigen Degenerationszone ausgegangen werden muß und somit eine zentrale Teilresektion des Scheibenmeniskus wahrscheinlich nicht ausreichend gewesen wäre. Ein längerer Krankenhausaufenthalt (15 Tage), eine postoperativ über 1,5 Jahre persistierende Beschwerdesymptomatik mit entsprechender sozialer Beeinträchtigung (u. a. keine Teilnahme am Schulsport in dieser Zeit) sowie der Zweiteingriff hätten der Patientin bei primär arthroskopischer Diagnostik und Therapie jedoch mit großer Wahrscheinlichkeit erspart werden können.

Literatur

1. Barthel Th, Pesch R, Lippert MJ, Lutz G (1995) Arthroskopische Behandlung des lateralen Scheibenmeniskus. Arthroskopie 8:12–18
2. Jeannopoulos CL (1950) Observations on discoid menisci. J Bone Joint Surg [Am] 32: 649–652
3. Lippert MJ, Barthel Th, Pesch R, Kudorfer K (1995) Arthroskopische Therapie von Außenmeniskusganglien. Diagnostik, Technik und Ergebnisse. Arthroskopie 8:7–11
4. Müller W (1982) Das Knie – Form, Funktion und ligamentäre Wiederherstellungschirurgie. Springer, Berlin Heidelberg New York
5. Nathan PA, Cole SC (1969) Discoid meniscus. A clinical and pathological study. Clin Orthop 64:107–113
6. Ruckes J (1977) Gelenke, Sehnenscheide, Bursen, Menisci. In: Eder M, Gedigk P (Hrsg) Lehrbuch der Allgemeinen Pathologie und der pathologischen Anatomie. Springer, Berlin Heidelberg New York
7. Wirth CJ (1986) Kniegelenk. In: Jäger M, Wirth CJ (Hrsg) Praxis der Orthopädie. Thieme, Stuttgart New York